

Cas clinique : œdème en regard de la face dorsale du carpe

Cryothérapie compressive Easy Cryo

Présenté par le Dr Dallongeville Emilie – vétérinaire équin spécialiste en pathologie locomotrice

Commémoratif/anamnèse :

Jument selle français de 9 ans qui s'est blessé la veille sur la face dorsale du genou droit. Elle est présentée pour une boiterie marquée antérieur droit et une suspicion d'arthrite septique.

Examen clinique :

L'examen clinique montre une déformation marquée du genou droit associée à un œdème marqué en regard de la face dorsale du carpe et une petite plaie sous l'étage radiocarpien. La jument présente un défaut marqué de descente du boulet AD et une boiterie de grade 3/5 au trot. Elle n'a pas reçu de traitement avant de venir consulter à la clinique.

Examens complémentaires :

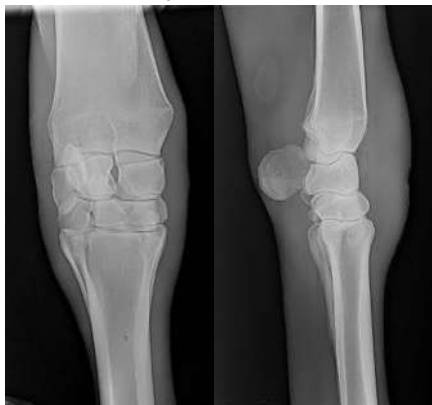

Photo : radiographies de face et de profil du genou droit - œdème marqué et absence de lésion ostéo-articulaire mis à part une discrète arthropathie carpo-métacarpienne

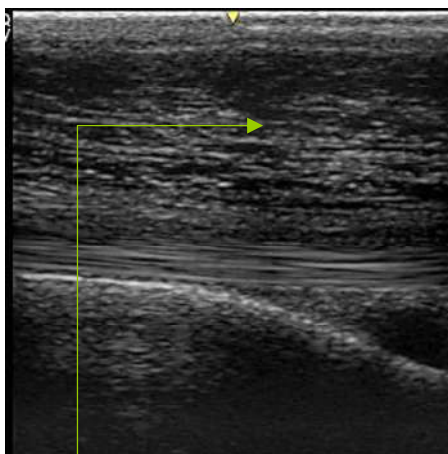


Photo : échographie - œdème marqué
Cas clinique cryothérapie - Mikan

Les examens d'imagerie montrent :

- Une absence de lésion ostéo-articulaire traumatique radiographiquement visible
- Œdème très sévère sous cutané sans atteinte tendineuse ou articulaire associée
- Trajet de plaie superficiel
- Hématome profond au contact du radius.

Prise en charge :

- Nettoyage de la plaie
- Compétition en ligne de mire donc volonté d'essayer une prise en charge la moins dopante possible.
- Avemix (TPMS 5 mg/kg BID)
- Cryothérapie automassante le jour de la consultation
- Relais hydrothérapie BID à la maison
- Point dans une semaine pour réajuster la prise en charge et voir si nécessité de pansement compressif et repos au box et médicament.

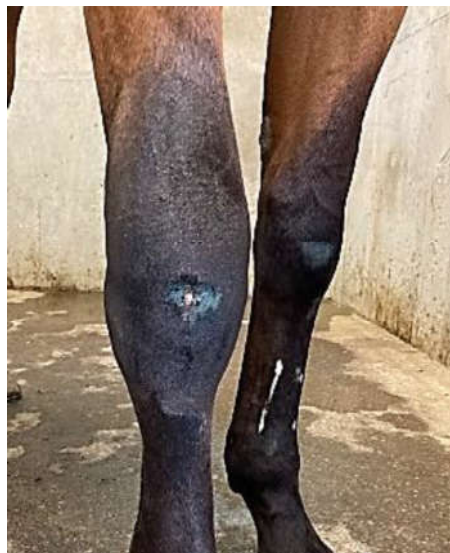

Photo : genou avant la cryothérapie compressive avec un œdème marqué

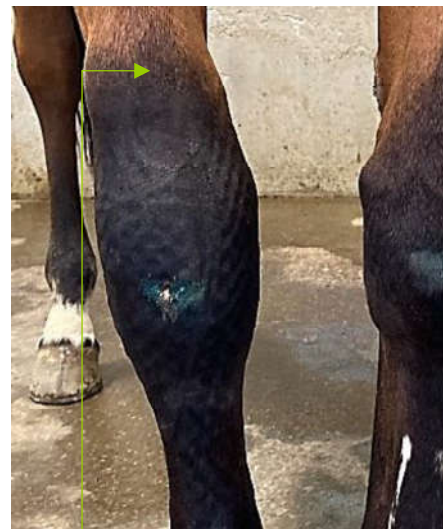


Photo : au retrait du matériel - les petits cratères correspondent aux zones qui ont été comprimées par l'appareil. Diminution de l'œdème notamment par rapport à la partie d'avant bras qui n'a pas été inclus dans la machine.



Photo : mise en place du traitement

Conclusion

Nette amélioration de l'œdème par la cryothérapie compressive. Bonne tolérance locale. Pas de sédation. Satisfaction de la cliente